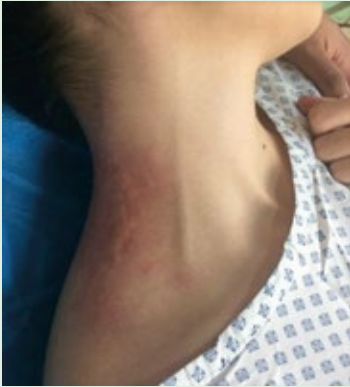


Dermatología

Revista mexicana

ISSN-0185-4038



Erucismo (ver pág. 64)

EDITORIAL

- 1 ¿Son necesarias las academias y sociedades médicas en la actualidad?
Abraham Alfaro

ARTÍCULOS ORIGINALES

- 3 **Leiomiomas múltiples y sus asociaciones clínicas, 10 años de experiencia en un centro dermatológico de Yucatán**
Josune Echevarría-Keel, Uriel Villela-Segura, Héctor Proy-Trujillo, Gabriela Moreno-Coutiño, Nixma Eljure-López
- 8 **Prurito asociado con hiperparatiroidismo secundario en pacientes con enfermedad renal crónica en diálisis peritoneal**
José Antonio Mercado-Castro, Andrés Ledesma-Velázquez, César Iván Elizalde-Barrera, Alejandrina Castro-Navarro, Dalila Huerta-Vargas, Carlos Cruz-Mendoza
- 16 **Administración de gammaglobulina en enfermedades ampollosas graves. Reporte de la experiencia en un hospital universitario, Medellín, Colombia**
Margarita Velásquez, Adriana Zamudio, María Isabel González, Víctor Muñoz, Andrea Vargas, Carlos Montealegre, María Natalia Mejía, Alberto Uribe, Claudia Palacios, Luis Alfonso Correa, Juan David Ruiz, Juan Pablo Ospina, Luis Carlos Ramírez

ARTÍCULOS DE REVISIÓN

- 26 **Hiperhidrosis***
Paola Uribe-Ortiz, Victoria Franco-Correa
- 39 **Dermatitis seborreica. Actualización**
Karla Moreno-Vázquez, Luz Calderón, Alexandro Bonifaz

CASOS CLÍNICOS

- 50 **Fototerapia en la enfermedad de injerto contra huésped crónica resistente**
Socorro Isela Méndez-Baca, Rubí Rojas-Padilla, Eduardo David Poletti-Vázquez

- 58 **Linfoma cutáneo primario de células T no especificado en un paciente con reactivación de tuberculosis pulmonar**
Juan Antonio Zavala-Manzanares, Mónica Susana García-Bravo, Aida Méndez-González, Juan Manuel Michel-Casteló, Martha Alicia Aceves-Villalvazo
- 64 **Erucismo: ¿una dermatosis poco frecuente?**
Pamela Sandoval-Mayen, María Isabel García-Rodríguez, Yarel Anaid Alonso-Pinedo, María Fernanda Mendoza-Arias, Jorge Mayorga-Rodríguez
- 70 **Síndrome de Peutz-Jeghers y su variabilidad sintomática**
Isabel Araiza-Atanacio, Andrea Gallardo-Villamil, Marimar Sáez-De Ocariz, Luz Orozco-Covarrubias
- 75 **Tinea capitis por *Trichophyton mentagrophytes*: a propósito de dos casos en Guanacaste y Puntarenas, Costa Rica**
Oscar Salas-Ocampo, Alexander Gómez-Sáenz, Hazel Álvarez-Cabalceña
- 80 **Hemangioma infantil multifocal con daño hepático e insuficiencia cardíaca**
Felipe Velásquez-Valderrama, Rosalía Ballona-Chambergo, Yaquelin Condori-Fernández
- 86 **Schwannoma subungueal: manifestación atípica**
María Eugenia Rosas-Romero, Wendy Carolina González-Hernández, Luis Miguel Moreno-López, Patricia Mercadillo-Pérez

ARTE

- 92 **Pintando con piel de madera**
Eduardo Corona-Rodarte, Michelle Gatica-Torres

CARTAS AL EDITOR

- 96 **Candidosis cutánea congénita**
Alicia Sánchez-Padilla, Mirna Toledo-Bahena, Adriana Valencia-Herrera, Marcela Salazar-García, Alexandro Bonifaz
- 100 **Tratamiento quirúrgico de la hiperhidrosis**
Dalia Ibarra-Morales, Sabrina Escandón-Pérez, Guillermo Enrique Hernández-Rodríguez, Diego Bernardo Ortega-Zhindón

105 NOTICIAS

1

*Con validez para la recertificación ante el Consejo Mexicano de Dermatología A. C.

SEGUNDA ÉPOCA VOLUMEN 64 • Enero-Febrero 2020

Órgano de la Sociedad Mexicana de Dermatología y de la Academia Mexicana de Dermatología
www.nietoeditores.com.mx

Linfoma cutáneo primario de células T no especificado en una paciente con reactivación de tuberculosis pulmonar

Primary cutaneous T-cell lymphoma not otherwise specified in a patient with reactivation of pulmonary tuberculosis.

Juan Antonio Zavala-Manzanares,¹ Mónica Susana García-Bravo,⁴ Aída Méndez-González,² Juan Manuel Michel-Casteló,³ Martha Alicia Aceves-Villalvazo⁵

Resumen

ANTECEDENTES: La coexistencia de linfoma no Hodgkin e infección activa por *Mycobacterium tuberculosis* es poco frecuente.

CASO CLÍNICO: Paciente femenina de 86 años de edad con lesiones úlcero-necróticas en el cuello y la axila izquierda. Por antecedente de tuberculosis se buscó intencionalmente la micobacteria encontrando evidencia de reactivación de la enfermedad en los pulmones. Inicialmente las lesiones cutáneas se consideraron una manifestación extrapulmonar de la misma. Al no haber mejoría, se realizó biopsia de piel que fue compatible con linfoma cutáneo, con expresión inmunofenotípica de células T, tipo no especificado.

CONCLUSIONES: La coexistencia de estas enfermedades se ha reportado previamente. La relevancia de este caso radica en que este tipo de neoplasia es extremadamente raro, lo que demuestra la importancia de un abordaje multidisciplinario ante casos clínicos complejos y con manifestaciones atípicas.

PALABRAS CLAVE: Linfoma no Hodgkin; infección activa por *Mycobacterium tuberculosis*; úlceras necróticas; tuberculosis pulmonar; tuberculosis extrapulmonar.

Abstract

BACKGROUND: Coexistence of non-Hodgkin lymphoma and *Mycobacterium tuberculosis* active infection is a rare condition.

CLINICAL CASE: A 86-year-old woman with necrotic ulcerations on the neck and left underarm in the presence of active pulmonary tuberculosis. The skin lesions were classified as an extra-pulmonary tuberculosis manifestation; however, due to the lack of treatment response, histological assessment was performed, which led to the unveiled the coexistence of a T cells cutaneous lymphoma not otherwise specified.

CONCLUSIONS: The concomitance of these conditions has been reported previously; however, this case shows the importance of the multidisciplinary assessment in presence of a complex situation and atypical presentation.

KEYWORDS: Lymphoma Non-Hodgkin; *Mycobacterium tuberculosis* active infection; Necrotic ulcerations; Pulmonary tuberculosis; Extra pulmonary tuberculosis.

¹ Residente de Dermatología, Hospital Regional Lic. Adolfo López Mateos, ISSSTE, Ciudad de México.

² Médico adscrito al Servicio de Medicina Interna, HGZ 30, IMSS, Delegación Baja California, Baja California, México.

³ Internista, práctica privada.

⁴ Médico adscrito al servicio de Medicina Interna.

⁵ Médico adscrito al servicio de Dermatología.

Hospital Regional Dr. Valentín Gómez Farías, ISSSTE, Zapopan, Jalisco, México.

Recibido: septiembre 2018

Aceptado: noviembre 2018

Correspondencia

Juan Antonio Zavala Manzanares
juanantonio_mga@hotmail.com

Este artículo debe citarse como

Zavala-Manzanares JA, García-Bravo MS, Méndez-González A, Michel-Casteló JM, Aceves-Villalvazo MA. Linfoma cutáneo primario de células T no especificado en una paciente con reactivación de tuberculosis pulmonar. *Dermatol Rev Mex.* 2020 enero-febrero;64(1):58-63.

CASO CLÍNICO

Paciente femenina de 86 años de edad, procedente de Etzatlán, Jalisco, hospitalizada en el servicio de Medicina Interna por padecer una dermatosis diseminada al cuello donde afectaba el triángulo anterior izquierdo y la región supraclavicular, además del miembro torácico ipsilateral del que afectaba la región axilar, unilateral y asimétrica, constituida por múltiples neoformaciones de aspecto ulcerado, la menor de 5 x 5 mm y la mayor de 12 x 8 cm, irregulares, con fibrina y tejido necrótico en la superficie, de bordes bien definidos. La axilar tenía edema y eritema perilesional, acompañados de secreción purulenta y dolor desde una semana antes (**Figura 1**). La cervical era asintomática. Las lesiones aparecieron un mes previo al internamiento y habían tenido crecimiento gradual. Se acompañaban de astenia, adinamia e hiporexia. En la exploración física destacó disminución de los ruidos respiratorios en el tercer y cuarto espacios intercostales izquierdos y sibilancias apicales en el mismo hemitórax. La paciente tenía síndrome metabólico, enfermedad pulmonar obstructiva crónica y antecedente de tuberculosis pulmonar 51 años antes, por lo que recibió tratamiento

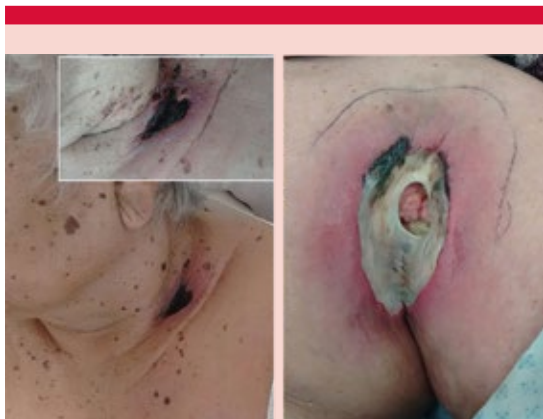

Figura 1. Lesiones basales del linfoma. Se observa necrosis y eritema circundante.

no especificado y se dejó de dar seguimiento hacía más de 30 años. Los estudios paraclínicos mostraron: DHL incrementada en 538 mg/dL, hiponatremia de 132 mEq/L, calcio de 11.02 mg/dL y proteína C reactiva de 144 mg/dL. Se cultivó la secreción de la lesión axilar con desarrollo de *Pseudomonas aeruginosa*, por lo que se dio tratamiento específico. Los estudios de imagen de tórax evidenciaron radioopacidad apical izquierda, con aspecto de masa, además de incremento de volumen y densidad de tejidos blandos a nivel de las lesiones cutáneas (**Figura 2**). La broncoscopia reportó inflamación inespecífica del árbol bronquial, estudio citológico del lavado bronquioalveolar con abundantes linfocitos y polimorfonucleares. No se observó en el frotis del lavado broncoalveolar atipia y en términos macroscópicos no se observaron masas ni datos que orientaran a malignidad a este nivel. La paciente tuvo, además, reacción en cadena de la polimerasa para *Mycobacterium tuberculosis*

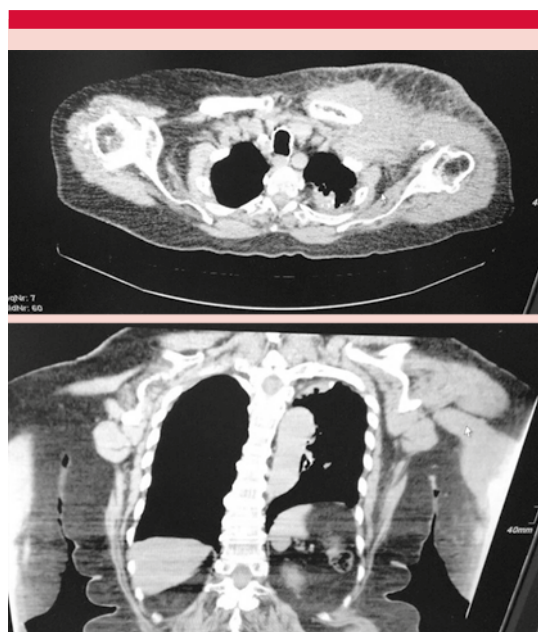


Figura 2. Tomografías computadas que evidencian radioopacidad apical izquierda, con aspecto de masa e incremento de volumen.

positiva. Se inició tratamiento con rifampicina, isoniazida, etambutol y pirazinamida, por mala evolución de las lesiones cutáneas se solicitó valoración por el servicio de Dermatología. Al momento de la valoración no había evidencia de proceso infeccioso activo en las lesiones, con mayor necrosis en la superficie de la lesión, con la sospecha clínica de linfoma cutáneo se realizó biopsia incisional en huso de la lesión, que evidenció áreas con intensa ulceración, en las áreas donde la epidermis estaba conservada se observó acantosis irregular, con epidermotropismo de linfocitos anormales, pleomórficos que infiltraban la dermis y disecaban las fibras de colágena, que además rodeaban e invadían las paredes vasculares (**Figura 3**). Datos compatibles con linfoma: la inmunohistoquímica reportó CD4, CD3 y CD56 positivos, además de un índice de proliferación (Ki67) positivo en 30%; CD20, MUM1, CD10, CD8 y CD30 negativos, con lo que se estableció el diagnóstico de correlación clínico-patológica de linfoma cutáneo primario de células T no especificado en paciente con reactivación de tuberculosis, sin evidencia de enfermedad en la médula ósea

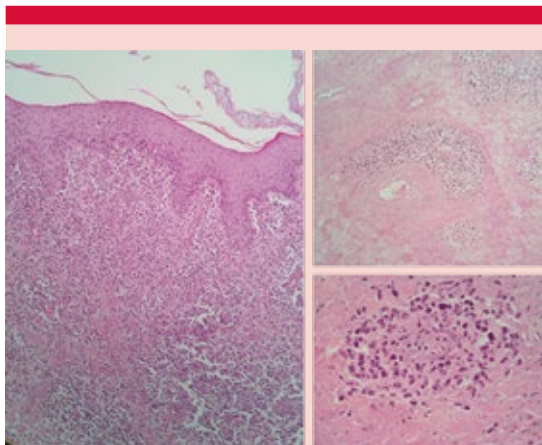


Figura 3. Biopsia a diversos niveles, demuestra ulceración, con epidermis conservada y acantosis irregular, con epidermotropismo de linfocitos anormales, pleomórficos que infiltran la dermis.

o en otros órganos. Se solicitó valoración por el servicio de Hematología que propuso quimioterapia sistémica; sin embargo, no fue aceptada por la paciente, por lo que egresó a su domicilio.

DISCUSIÓN

Los linfomas B y T pueden causar daño cutáneo, ya sea en forma primaria o secundaria. Se considera linfoma cutáneo primario cuando no hay evidencia de afectación sistémica al momento del diagnóstico tras una estadificación completa, incluyendo estudio de médula ósea y radiológico.^{1,2}

Después del aparato digestivo, la piel es el segundo sitio más afectado de los linfomas extranodales con incidencia anual de 1:100,000. El comportamiento biológico y el pronóstico son distintos a los de los linfomas de origen extracutáneo.¹ En los últimos años se ha incrementado el diagnóstico de linfomas cutáneos de células T distintos a la micosis fungoides.³

Los linfomas cutáneos de células T no especificados son un grupo heterogéneo de linfomas no Hodgkin⁴ que no pueden clasificarse dentro de algún tipo conocido. Son neoplasias raras y de comportamiento agresivo que pueden originarse en la piel o afectarla como parte de una enfermedad sistémica.³ Su diagnóstico no siempre es sencillo porque puede simular una dermatosis menos severa.⁴

Es una neoplasia con amplia variabilidad clínica, histológica e inmunofenotípica. Se trata de la variante de linfoma cutáneo más rara (2% de éstos) y su diagnóstico es de exclusión de acuerdo con los criterios de la Organización Mundial de la Salud⁴ cuando el inmunofenotipo expresado no es compatible con algún otro tipo de linfoma.^{3,4}

Estos tumores predominan en varones (73-79%) y la supervivencia tras el diagnóstico es de 2.3

años en promedio. A los cinco años del diagnóstico solo 20% de los pacientes continúan vivos.³⁻⁵ La rápida diseminación extracutánea y daño sistémico contribuyen a su baja supervivencia.⁴

La manifestación clínica es muy variada, puede ser desde lesiones únicas de aspecto nodular, lesiones multifocales o lesiones difusas y muy diseminadas.⁴ La manifestación clínica más frecuente es en aspecto de placa, seguida de pápulas, nódulos y finalmente tumoral franco. Aunque es raro puede tener una manifestación polimorfa.³ Muchos de estos tumores se ulceran e infectan con facilidad.⁴

En términos histológicos, la mayor parte de los tumores tienen afectación exclusiva a la dermis y con menor frecuencia afectan la dermis y el tejido celular subcutáneo. La infiltración por las células neoplásicas puede mostrar patrón difuso (50%), liquenoide, con formación de nódulos. En 50% de los casos puede haber eosinófilos e histiocitos.³ El epidermotropismo puede estar ausente en este tipo de neoplasias y los linfocitos T muestran un marcado pleomorfismo.⁴ La inmunohistoquímica es esencial para establecer el diagnóstico diferencial con enfermedades con imagen histopatológica semejante, como algunos procesos reactivos.⁶

Las moléculas de superficie más frecuentemente expresadas por estos tumores son CD3, CD4, beta F1 y receptor gamma/delta.³ La expresión de CD30 es limitada o ausente y CD56 es el expresado con más frecuencia.⁴ Puede haber expresión de CD8 en algunos casos.³

Para establecer el diagnóstico hay que descartar otros tipos de linfomas cutáneos T, principalmente el linfoma cutáneo de células T de células pequeñas y medianas, el linfoma cutáneo primario agresivo de células T CD8+ con epidermotropismo y el linfoma cutáneo de células T gamma/delta.^{1,3} En la clasificación de

la OMS-EORTC todos estos tumores se engloban en el mismo grupo, aunque muestran pronóstico y expresión inmunofenotípica distintos (**Cuadro 1**).⁵

Debido a la baja frecuencia de estos tumores, no existen algoritmos diagnóstico-terapéuticos bien establecidos. Se requiere un alto grado de sospecha.⁴ La existencia de síntomas B conlleva un peor pronóstico, al igual que la expresión de CD8, concentraciones elevadas de lactato deshidrogenasa (DHL) y la infiltración a la médula ósea.^{3,4}

El tratamiento recomendado por el ECOG (*Eastern Cooperative Oncology Group*) incluye quimioterapia sistémica, trasplante de médula ósea o ambos. Muchos esquemas terapéuticos prescritos en otros linfomas T, como el interferón alfa y gamma, retinoides sistémicos, PUVA y la radioterapia, no han demostrado ninguna eficacia. El esquema recomendado es CHOP (ciclofosfamida, doxorubicina, vincristina y prednisona). Hay casos reportados tratados con CHOP y trasplante de médula ósea combinados, con relativo éxito.⁴

La asociación de linfoma no Hodgkin y tuberculosis es poco frecuente; sin embargo, existe un mecanismo fisiopatológico subyacente que explica la coexistencia de estas afecciones. Su diagnóstico es complicado, porque ambas pueden enmascarse entre sí y puede alterarse el curso natural y la forma de manifestación de cualquiera de ellas.⁷

Existe mayor riesgo de padecer linfoma no Hodgkin en pacientes con antecedente de tuberculosis (1.8 veces más a los 5 años y 3.87 a los 40 años), sobre todo en los pacientes con formas severas o en quienes recibieron tratamiento no curativo. El riesgo también es mayor para los pacientes que fueron diagnosticados antes de 1957 o que recibieron isoniazida como monoterapia contra

Cuadro 1. Diferencias entre distintos tipos de linfomas cutáneos T de manifestación poco frecuente

Neoplasia	Histología	Inmunofenotipo	Pronóstico
Linfoma cutáneo primario CD4+ de células pequeñas y medianas	Infiltrado denso de linfocitos pleomórficos con nulo o escaso pleomorfismo	CD3+, CD4+, PD1+ CD8-, CD30-	Generalmente bueno. Supervivencia a cinco años > 90%
Linfoma cutáneo T CD8+ agresivo con epidermotropismo	Ulceración, apoptosis de queratinocitos; epidermotropismo y pleomorfismo de linfocitos pequeños a medianos	CD3+, CD8+, TIA-1+, CD4-, CD30-, VEB-	Agresivo. Supervivencia media de 32 meses
Linfoma cutáneo primario gamma/delta	Epidermotropismo, linfocitos pleomórficos medianos y grandes. Afecta tejido celular subcutáneo	CDR+, CD56+, TIA-1+, TCR-delta+, γ -ns+, D4-, CD8-, beta F1-	Muy agresivo. Supervivencia media de 15 meses
Linfoma primario cutáneo no especificado de linfocitos T	Infiltrados nodulares, linfocitos muy pleomórficos	CD3+, CD4+, CD8-, CD30-, TIA-1-	Agresivo. Supervivencia a cinco años de 20%

la tuberculosis (que se relaciona con menor tasa de erradicación). Cualquier otra forma de inmunosupresión agregada incrementa aún más el riesgo de padecer linfomas no Hodgkin.^{6,7}

Cuando la micobacteria no es erradicada totalmente, queda en estado de latencia, se desarrolla un proceso inflamatorio crónico local de baja intensidad, con la consiguiente activación de los mecanismos contrarreguladores, principalmente la expresión de interleucina 10, que es una de las principales moléculas que frena la respuesta inmunitaria. Esto conlleva a la disminución de la vigilancia inmunológica, lo que a largo plazo permitirá la proliferación de células neoplásicas y reactivación de la tuberculosis.^{7,8}

Ante la coexistencia de estas dos enfermedades, se recomienda que el tratamiento de ambas se administre de forma simultánea porque ambas pueden poner en riesgo la vida.⁶

Ante la existencia de cuadros de este tipo, es importante descartar un linfoma de origen pulmonar; sin embargo, los descritos en la bibliografía son de estirpe B o linfomas asociados con mucosas (MALT). Los hallazgos radiológicos

son inespecíficos, en la mayoría de los casos se observan lesiones de aspecto nodular bilaterales, múltiples y asociados con broncograma aéreo. La broncoscopia es diagnóstica incluso en 83% de los casos y si se acompaña de citometría del lavado broncoalveolar incrementa su efectividad diagnóstica. El sitio más frecuente de metástasis e infiltración es la piel.^{9,10} La inmunohistoquímica muestra expresión de CD19- CD20+.^{10,11}

Los pulmones son el sitio extraganglionar afectado con más frecuencia en los linfomas cutáneos de estirpe T; sin embargo, en 2007 Baser y colaboradores demostraron que la frecuencia de esta afección es baja (0.84% de los casos) y generalmente cursan con muy mala progresión. En los pacientes afectados las muestras fueron positivas en biopsias por aspirado y lavado broncoalveolar, con hallazgos clínicos y radiológicos inespecíficos.¹²

CONCLUSIONES

La tuberculosis hoy día sigue siendo un problema de salud pública, debido a que son muchos los factores que contribuyen a su aparición, como la disregulación del sistema inmunológico (por

ejemplo, la diabetes). La asociación con linfoma no Hodgkin no es frecuente; sin embargo, como se menciona en esta revisión, puede facilitar la proliferación de las células neoplásicas. La paciente tenía, además, una variante de linfoma extremadamente rara, que en asociación con la tuberculosis lo vuelven un caso extraordinario.

Agradecimientos

Al Dr. Andrés Alejandro Briseño Hernández.

REFERENCIAS

1. Willemze R, Jaffe E, Burg G, et al. WHO-EORTC classification for cutaneous lymphomas. *Blood* 2015;105(10):3768-3785. DOI: 10.1182/blood-2004-09-3502.
2. Gallardo F, Maria-Pujol R. Diagnóstico y tratamiento de los linfomas cutáneos de células T primarios. *Actas Dermosifiliogr* 2004;95(8):473-90.
3. Tolkachjov S, Weening R, Comfere N. Cutaneous peripheral T-cell lymphoma, not otherwise specified: A single-center prognostic analysis. *J Am Acad Dermatol* 2016;75(5):992-999. doi: 10.1016/j.jaad.2016.06.011.
4. Aderhold K, Carpenter L, Brown K, Donato A. Case report. Primary cutaneous peripheral T-cell lymphoma not otherwise specified: A rapidly progressive variant of cutaneous T-cell lymphoma. *Case Rep Oncol Med* 2015;2015:429068. doi: 10.1155/2015/429068.
5. Kemp W, Rozati S, Kerl K, French E, Dummer R. Cutaneous peripheral T-cells lymphomas, unespecified/NOS and rare subtypes: a heterogeneous group of challenging cutaneous lymphomas. *G Ital Dermatol Venereol* 2012;147:553-62.
6. Dres M, Demoule A, Schmidt M, Similowski T. Tuberculosis hiding a non-Hodgkin lymphoma "there may be more to this than meets the eye". *Resp Med Case Rep* 2012;7:15-16. DOI: <https://dx.doi.org/10.1016%2Fj.rmcr.2012.10.002>.
7. Askling J, Ekblom A. Risk of non-Hodgkin's lymphoma following tuberculosis. *Br J Cancer* 2001;84(1):113-115. DOI: DOI: 10.1054/bjoc.2000.1551.
8. Fanourgiakis P, Mylona E, Androulaski II, et al. Non-Hodgkin's lymphoma and tuberculosis coexistence in the same organs: a report of two cases. *Postgrad Med J* 2008;84(991):276-277. DOI: 10.1136/pgmj.2007.066183.
9. Latif-Moini A, Farbod-Ara T, Fazeli Mosleh Abadi M. Primary pulmonary lymphoma and cutaneous metastasis: A case report. *Iran J Radiol* 2014;11(3):e15574. doi: 10.5812/iranjradiol.15574.
10. Cadranel J, Wislez M, Antoine M. Primary pulmonary lymphoma. *Eur Respir J* 2002;20:750-762. DOI: 10.1183/09031936.02.00404102.
11. Cadranel P. Primary pulmonary lymphoma. *Orphanet Journal of rare diseases*. Disponible en: https://www.orphanet/consor/cgi-bin/OC_Exp.php?Lng=GB&Expert=2420.
12. Baser S, Onn A, Lin E, Morice R, Ducic M. Pulmonary manifestations in patients with cutaneous T-cell lymphomas. *Cancer* 2007 Apr 15;109(8):1550-5. DOI: 10.1002/cncr.22567.

Actualizamos nuestras normas para autores.

Si deseas publicar un artículo en *Dermatología Revista Mexicana* no dejes de consultarlas.